Aus der pädiatrischen Klinik zu Basel.
Vorsteher: Prof. *E. Hagenbach-Burckhardt.*

Ein Beitrag zur Kenntnis der Osteogenesis imperfecta (Vrolik).

Inaugural-Dissertation

zur

Erlangung der Doktorwürde

der

hohen medizinischen Fakultät der Universität Basel

vorgelegt von

Richard Preiswerk,
Assistenzarzt.

ACAD.
LUGD.BAT.
BIBL.

BERLIN 1912
VERLAG VON S. KARGER
KARLSTRASSE 15.

Gedruckt mit Genehmigung der Fakultät.

Referent:
Prof. Dr. *Hagenbach-Burckhardt.*

Sonderabdruck aus
Jahrbuch für Kinderheilkunde. Bd. 75, N. F. 25. Bd.

I. Einleitung.

Von dem so Vieles umfassenden Symptomenkomplex der sog. *fötalen Rachitis* älterer Autoren sind in neuerer Zeit eine Anzahl Krankheitsbilder abgegrenzt worden und zwar größtenteils auf Grund eingehender anatomisch-histologischer Untersuchungen, teilweise aber auch durch systematischer ausgeführte und hauptsächlich richtiger gewürdigte klinische Beobachtung unter Zuziehung aller moderner Hilfsmittel, speziell der Radiographie.

So haben *E. Kaufmann* (12) und seine Schüler die heute allgemein anerkannte *Chondrodystrophia foetalis* beschrieben, deren Veränderungen speziell der Extremitäten um ihrer rein äußerlichen Ähnlichkeit willen bisher als rachitisch angesprochen worden sind.

Zu analoger Verwechslung gaben Anlaß die ziemlich häufigen Befunde am Schädel Neugeborener, wo alle auffallenden Knochendefekte als Craniotabes rachitica aufgefaßt wurden. *Wieland* (26 u. 27) hat nun den Beweis erbracht, daß es sich auch hier um eine Erkrankung sui generis handelt, die er als *angeborenen Lücken- oder Weichschädel* bezeichnet.

Endlich gibt es noch eine Erkrankung, bei der die Veränderung sowohl des Schädels als auch der Extremitäten eine gewisse Ähnlichkeit mit rachitischen Affektionen aufweisen, die zwar schon sehr früh von *Vrolik* (25) in ihrem Wesen richtig erkannt wurde, später aber noch lange Zeit mit wenigen Ausnahmen — *Bidder* (2) — unter dem Sammelbegriff der fötalen oder angeborenen Rachitis segelte. Erst *Stilling* (22) 1889 und *Harbitz* (8) 1901 u. A. spätere

führten die prinzipielle Scheidung wieder durch und sicherten der *Osteogenesis imperfecta* ihren Platz in der Reihe der selbständigen fötalen Erkrankungen des Knochensystems. —

Eines nun haben diese drei sonst so verschiedenen Krankheiten gemein, nämlich das tiefe Dunkel, das über ihre Ätiologie bis jetzt noch herrscht. Es lassen sich dafür, wie leicht ersichtlich, mehrere einleuchtende Gründe geltend machen: Einmal handelt es sich bei allen dreien um *angeborene* Leiden, d. h. zur Zeit ihres Entstehens sind sie unserer Beobachtung entzogen, und wir bekommen sie erst völlig ausgebildet zu Gesicht. Dann sind sie, wenigstens die Chondrodystrophie und die Osteogenesis imperfecta[1]), sehr selten, und endlich sind deren überlebende Fälle noch viel seltener. Dies gilt ganz besonders für die Osteog. impf. Unsere Forschung ist also meist auf anatomische Untersuchungen angewiesen, die gerade zur Ermittlung der Ätiologie so wichtige klinische Beobachtung leider so selten möglich. Und aus denselben Gründen sind wir auch in Bezug auf Therapie und Prognose noch völlig im Unklaren. Wir verfügen also heute über eine ganze Anzahl erschöpfend beschriebener pathologisch-anatomischer Fälle von Osteog. impf., Berichte über klinische Beobachtung liegen aber nur etwa 10 vor. Und erst noch handelt es sich dabei nur in zwei Fällen um Kinder, die über ein Jahr am Leben blieben, und nur eines davon erreichte ein höheres Alter.

Nach diesen Überlegungen erscheint es gerechtfertigt, über einen *Fall von Osteog. impf.* zu berichten, der im *Alter von nahezu 2 Jahren* in unserer Anstalt Aufnahme fand, wo dann Gelegenheit zu mehrmonatlicher Beobachtung gegeben war[2]). Dem Entgegenkommen des früher behandelnden Arztes verdanke ich interessante Angaben aus der Zeit von der Geburt bis zum Spitaleintritt.

Das Krankheitsbild, das uns im folgenden beschäftigen soll, wurde zum erstenmal von *Vrolik* (25) beschrieben und mit dem Namen „*Osteogenesis imperfecta*“ belegt. Auf Grund anatomisch-histologischer Untersuchungen erklärten sich spätere Autoren wieder für diese Bezeichnung, da sie besser als alle die inzwischen

---

[1]) Wir werden im folgenden abkürzen: Osteogenesis imperfecta = Osteog. impf.

[2]) Die letzten radiographischen Aufnahmen wurden vom *2 Jahre und 8 Monate* alten Kind gemacht. Jetzt, Ende Oktober 1911, beträgt sein Alter nahezu 3 Jahre. Das Kind ist auch außerhalb der Anstalt unserer Beobachtung zugänglich.

neugeschaffenen — *Rachitis annularis*, *Osteopsathyrosis congenita*, *Fragilitas ossium congenita* u. a. — das Wesen der Krankheit bezeichne. Eine eingehende *terminologische Kritik* unter Berücksichtigung der gesamten Literatur bis 1910 findet sich bei *Sumita* (23). In neuester Zeit schlägt *v. Recklinghausen* (30) die Bezeichnung „*Myeloplastische Malacie*" vor.

Klinisch handelt es sich um eine auffallende Schlankheit und Brüchigkeit vor allem der Diaphysen der langen Röhrenknochen, an denen sich eventuell schon intrauterin, sicher intra partu und später infolge ganz geringfügiger Insulte zahlreiche Frakturen und Infraktionen finden. *Lowett* (16) zählte deren 113 an einem Kinde. Die Heilung erfolgt meist rasch, oft in stark dislozierter Stellung und unter äußerst abundanter Callusproduktion — *Looser* (15) u. A. Es resultiert daraus die äußere Ähnlichkeit mit der Chondrodystrophie und der schweren Rachitis, die für alle diese Affektionen die Bezeichnung der *Mikromelie* begründet hat. — Ebenfalls sehr auffallend, doch nicht immer so deutlich ausgeprägt, ist der Befund am Schädel, an dessen Dach die Knochenbildung in sehr ausgiebigem Maße, ja sogar klinisch überhaupt, fehlen kann.

Den *pathologisch-anatomischen* Befund faßt *Kaufmann* (13) folgendermaßen zusammen: Mangel an Apposition bei lebhafter (gesteigerter?) Resorption. *Looser* (15) resümiert: mangelhafte endochondrale und periostale Knochenbildung infolge mangelhafter Funktion der Osteoblasten und Periostzellen, während Epiphysenknorpel, vorbereitende Knorpelverkalkung und Resorption des Knochens normal sind. Auch nach *Dieterle* (4) u. A. liegt das Wesentliche in einer Funktionsstörung des Periosts und des Endosts. Etwas abweichend drückt sich *Hochsinger* (11) aus. Er spricht von Einschmelzung des periostal und endochondral bereits gebildeten Knochens, speziell der Corticalis der Röhrenknochen und Ersatz desselben durch sozusagen chondroides Gewebe mit spongiösem Charakter, knorpelähnlich aber kalkhaltig. *v. Recklinghausem* (30) sieht das Hauptsächliche neben einer Unvollkommenheit des osteoplastischen Apparates in einer auch von anderen Autoren beschriebenen Markhyperplasie, beides als koordinierte Faktoren und einander beeinflussend.

Alle diese Veränderungen finden sich am neugeborenen Kind. Ob die ähnlichen Befunde im späteren Leben bei der Osteopsathyrosis idiopathica, der sog. Maladie de Lobstein der Franzosen, die Identifizierung dieser Krankheit mit der Osteog. impf. rechtfertigen,

ob man also mit *M. B. Schmidt* (20), *Looser* (15) und — in neuester Zeit — mit *Hagenbach* (10), *Miura* (17) und *Lipschütz* (14) von einer *Osteog. impf. tarda* sprechen darf, darüber sind die Akten noch nicht geschlossen. Es stellen sich jedoch in jüngster Zeit namhafte Autoren im Gegensatz zu *v. Recklinghausen*, der eine ablehnende Haltung einnimmt. — Für unseren Fall allerdings genügt die Berechtigung des Namens bei Befund am Neonaten.

Über die *Ätiologie* herrscht, wie schon gesagt, noch fast völliges Dunkel. Die wichtigsten sicheren Ergebnisse sind ausschließender Natur. Als bewiesen darf gelten: daß die Osteog. impf. keine thyreogene Erkrankung ist [*Sumita* (24), *Dieterle*, (4)], daß sie nicht auf entzündlicher Basis beruht [*Sumita* (23)], daß ihre Ursache nicht direkt im mütterlichen Individuum zu suchen ist [*S. Müller* (18), *Sumita* (23), *Looser* (15)]. Die von *Esser* (5) auf Grund einer zugleich mit Osteog. impf. bestehenden Pachymeningitis chron. vermutete Analogie mit der Ätiologie anderer mit Knochenbrüchigkeit einhergehender Nervenkrankheiten — Tabes, Syringomyelie —, wonach es sich also um *trophoneurotische* Einflüsse handeln würde, entbehrt bis heute weiterer die Annahme stützender Beispiele. Es findet sich hierüber nur die Angabe [*Looser* (15)], daß einige ältere Autoren über mit *Hydrocephalus* kombinierte Fälle von Osteog. impf. berichtet haben. — Unter Heranziehung der erwiesenen *Vererblichkeit* der Osteopsathyrosis idiopathica sowie der bei dieser Erkrankung vorkommenden Kombinationen mit anderen Mißbildungen kommt *Sumita* (23) zu dem Schluß, daß es sich auch hier am ehesten um eine *Mißbildung*, um ein „*Vitium primae formationis*" der knochenbildenden Zellen handeln dürfte, womit aber, außer dem schönen Ausdruck, auch nicht viel gesagt ist.

Über die *Therapie* der Osteog. impf. finde ich nur zwei Angaben: *Peiser* (29) schlägt Thyreoidea-Verfütterung vor, wohl unter dem Einfluß der *Hofmeister*schen Hypothese von der thyreogenen Natur der Chondrodystrophia foetalis, die von späteren Autoren auch auf die Osteog. impf. übertragen wurde [vergl. *Dieterle* (4)]. *Bamberg* (3) befürwortet *Phosphorlebertran* als allgemein die Knochenbildung anregendes Mittel in großen Dosen und hat davon bereits einigen Erfolg gesehen. Er will Versuche mit *Adrenalin* machen in Anbetracht von dessen Wirksamkeit bei Osteomalacie.

Was endlich die *Prognose* anbelangt, so sind auch hierüber die Angaben begreiflicherweise sehr dünn gesät. Im Großen und Ganzen finden wir die Ansicht vertreten, daß die Periode der Gefährdung ins fötale Leben fällt, daß im extrauterinen Dasein

die Lebensgefahr in der Hauptsache überstanden ist, und zwar um so mehr, je älter das Kind ist. Für diese Auffassung sprechen die Fälle von *Bruck, O. Schmidt, Nathan* (19) und *Hohlfeld* (9).

II. Krankengeschichte.

Anamnese: Helene L., geb. 14. XII. 1908. Dauer und Verlauf der Gravidität o. B. Geburt spontan in Schädellage ohne ärztlichen Beistand. Nabelschnurlänge nur 20 cm. Die Eltern berichten von abnormem Aussehen des Schädels und der Extremitäten. Am 19. XII. erhob der Arzt folgenden Befund: Je eine Fraktur des linken Oberschenkels, beider Unterschenkel des linken Oberarmes und des linken Radius. Sehr auffallend war der Schädel. Er hatte annähernd die Konsistenz eines mit Wasser gefüllten Gummiballons und nahm schnell und leicht die Form der jeweiligen Unterlage an. Bei der Betastung erwies er sich großenteils als rein häutig, besonders am Hinterhaupt. Dazwischen fanden sich vereinzelte unzusammenhängende härtere Partien. — Einige Tage später wurden die Frakturen in Gips fixiert. Das sonst ziemlich lebhafte Kind schrie wenig, empfand mithin wohl keine starken Schmerzen. Verordnet wurde Emulsio Kassowitz 0,01 : 100,0. Alle Frakturen heilten solid und ohne erhebliche Dislokation im Verlauf von ca. vier Wochen, doch trat in dieser Zeit bei der üblichen Besorgung des Säuglings eine Fraktur des rechten Oberarms hinzu. Am Schädel begannen sich damals vereinzelte Partien des Hinterhauptes zu härten, während die beiden Parietalia noch weich und leicht eindrückbar befunden wurden. — Nach weiteren drei Wochen waren alle Frakturen ohne erkennbare Dislokation geheilt; nur der linke Femur zeigte sich nach vorn außen geknickt. Alle Extremitäten frei beweglich. — Am 19. II. 1909, also 2 Monate nach der Geburt, zeigte sich der Schädel in großen Partien härter, aber ziemlich stark deformiert, „vom Liegen abgeplattet". Er wurde deshalb auf ein ringförmiges Luftkissen gebettet. An den geheilten Frakturen, besonders der Oberschenkel, wurde enorme Callusentwicklung beobachtet; vollständig feste Heilung, alle Gelenke frei beweglich.

Zwei Monate später, im April 1909, wurde der Arzt neuerdings konsultiert wegen einer fieberhaften Erkrankung der Luftwege. Bei dieser Gelegenheit fand er beide Unterschenkel verkrümmt, nicht gebrochen, mit Konvexität nach vorn außen, „wie bei schwerer Rachitis".

Im Laufe des nun folgenden Jahres erfolgte keine ärztliche Beobachtung. Nach Angabe der Angehörigen entwickelte sich das Kind in übriger Beziehung normal. Über das Auftreten der Dentition fehlen leider genauere Angaben. Sie erfolgte „ungefähr zur rechten Zeit". Schon damals wurde die eigentümliche Verfärbung der Incisivi bemerkt. — Im Sommer 1910 erbrankte Pat. mit beiden Geschwistern an den Masern und genas wie die beiden normalen Kinder leicht und schnell. — Das Kind wird in der darauffolgenden Zeit als sehr lebhaft geschildert. Es konnte sich selbst von einer Seite auf die andere drehen. Alle Extremitäten sollen frei beweglich gewesen sein. — Im Oktober 1910 entstand aus ganz geringfügiger Ursache — Spielen mit der Schwester — eine Fraktur des linken Oberarms mit „starker, aber offenbar nicht sehr schmerzhafter Krepitation". Beim Anlegen des Verbandes fiel dem Arzt die abnorm starke Schweißabsonderung

auf, „wie in Bächen“. Der Schädel war nunmehr vollständig knöchern geworden, aber stark deformiert. Der linke Oberschenkel erschien kürzer und dicker als der rechte, die beiden Unterschenkel verkrümmt mit Konvexität nach vorn außen. Der linke Unterschenkel zeigte in der Mitte falsche Beweglichkeit ohne Krepitation.

Die Familienanamnese liefert gar nichts Bemerkenswertes. Großeltern, Eltern und deren Verwandte waren und sind alles normal gebildete Individuen. Für Tuberkulose oder Lues liegen keinerlei Anzeichen vor. Zwei Schwestern von 5 und 7 Jahren sind von auffallend blasser Hautfarbe, im übrigen aber normal entwickelte Kinder.

Patientin wurde bei uns aufgenommen am 18. XI. 1910.

Status präsens. Lebhaftes Kind. Psychische Ausbildung ungefähr dem Alter entsprechend. *Haut* überall glatt anliegend, nirgends verdickt noch ödematös. Während der Untersuchung äußerst profuse Schweißausbrüche, großtropfenweise, besonders an Stirn und Extremitäten.

Schädel: Der Umfang beträgt im:

Planum suboccipito-frontale	47 cm	(48,8 cm)[1])
„ occipito-frontale	46 „	(47,5 „)
mento-occipitale	52 „	(52 „)
„ maxillo-occipitale	49,5 „	(50 „)

Die Durchmesser zeigen folgende Werte:

Diameter fronto-occipitalis	14 cm	(15 cm)[1])
„ biparietalis	14,5 „	(14,5 „)
„ bitemporalis	12,0 „	(12,5 „)
„ mento-occipitalis	18,0 „	(18,5 „)
„ suboccipito-pregmaticus	15,5 „	(15,5 „)

Fontanellen und Nähte sind vollständig geschlossen, der Schädel besteht überall aus gleichmäßig hartem Knochen. Tubera frontalia stark vorspringend. Das Schädeldach zeigt exquisit bucklige Form. Besonders vorspringend ist beidseitig die Gegend vor und über den Ohren, während die Gegend der Schädelkuppe auffallend tief eingesunken ist. Das Hinterhaupt zeigt starke Abplattung. Das Gesicht ist groß, viereckig, der obere Orbitalrand etwas vorspringend und wie nach abwärts gedrückt. Die Distanz der inneren Augenwinkel beträgt 2,7 cm (2,9 cm)[1]). Kiefer schmal, dadurch nach unten zugespitztes Aussehen des Gesichts. Kieferknochen dünn.

Haare: Wuchs, Lokalisation und Beschaffenheit normal, blond, etwas dünn, ziemlich lang und nicht überreichlich.

Augen: Bulbi etwas vorstehend, erscheinen relativ groß. Irisfarbe blau; keine Farbdifferenz. Pupillen gleich weit, reagieren prompt. Konjunktiven leicht gerötet. Lider, Cilien und Wimpern o. B. —

Es besteht intermittierender, oft sehr starker *Strabismus convergens*. Meist ist der obere Cornealrand frei sichtbar, der untere tief hinter dem Lid verborgen.

Augenhintergrund: Papillen etwas blaß, Gefäße normal, Pigment aufgelockert, besonders in der Peripherie. Es besteht hochgradige *Myopie*, schätzungsweise 10—12 D.

[1]) Die eingeklammerten Werte wurden erhoben bei einer späteren Messung am 8. VIII. 1911.

Nase scharf geschnitten und fein gebaut, Wurzel nicht eingezogen, Nares eher schmal, Knorpel von normaler Konsistenz.

Ohren: Muscheln groß, gut ausgebildet, ziemlich stark abstehend mit deutlichem Läppchen, Knorpel von normaler Konsistenz. Kein Ausfluß.

Mund: Lippen schmal. Nasolabialfalte beidseits angedeutet. Beim Schreien ist oft nur der rechte Mundwinkel geöffnet, der Mund zugleich etwas nach rechts und unten verzogen, die Nasolabialfalte links verstrichen, rechts um so tiefer. Auch in der Ruhe ist oft etwas Assymmetrie der Facialisinnervation zu beobachten.

Zähne	am 18. XI. 1910	1. 1. 2	2. 1. 1.
		1. 1. 2	2. 1. 1.
	am 8. VIII. 1911	2. 1. 2	2. 1. 2
		2. 1. 2	2. 1. 2

Incisivi ziemlich klein. Der freie Rand glatt und etwas konvex, die Oberfläche glatt, ohne Terrassenbildung. Farbe bräunlichgrau, wie durchscheinend. Canini und Prämolaren o. B.

Zunge von normaler Größe, nicht vorstehend, Tonsillen, Rachen o. B. Alle sichtbaren Schleimhäute etwas blaß. Am Hals vereinzelte Drüsen.

Thorax symmetrisch. Epigastrischer Winkel etwas größer als ein rechter. Rippen deutlich palpabel, keine Spur von Rosenkranz oder sonstigen Verdickungen. Sternum gerade, nicht vorspringend. Clavikeln und Schulterblätter deutlich palpabel, scharf und dünn.

Lunge und Herz o. B. Puls etwas frequent.

Abdomen etwas aufgetrieben, Umfang über dem Nabel 45 cm. Kleine Nabelhernie.

Leber und Milz nicht vergrößert, nicht palpabel.

Beckenmaße:

Dist. spinarum	10,0 cm	(11,0 cm)[1])
,, trochant.	12,0 ,,	(13,0 ,,)
Conjug. externa	7,5 ,,	(7,5 ,,)
Dist. d. Tub. isch.	2,5 ,,	(3,0 ,,)

Genitalien und Anus o. B.

Extremitäten: Maße.

	Nov. 1910.		Aug. 1911	
	rechts	links	rechts	links
Oberarm	11,5 cm	10,3 cm	12,0 cm	10,5 cm
Vorderarm	10,0 ,,	9,0 ,,	10,5 ,,	9,5 ,,
Oberschenkel	12,0 ,,	10,2 ,,	12,5 ,,	10,5 ,,
Unterschenkel	13,0 ,,	12,3 ,,	13,5 ,,	12,7 ,,

Die Muskulatur ist ziemlich schlaff und etwas atrophisch. Die Knochen sind alle auffallend dünn zu palpieren, aber nirgends biegsam.

[1]) Die eingeklammerten Werte wurden erhoben bei einer späteren Messung 8. VIII. 1911.

Der rechte Arm zeigt geraden Verlauf, anscheinend o. B. Der linke Oberarm ist zweifach leicht geknickt, der Vorderarm etwas gekrümmt. Beide Hände normal gebaut, aber auffallend feingliedrig und schmal. Beide Arme aktiv und passiv frei beweglich, doch wird spontan fast nur der rechte Arm bewegt. — Der rechte Oberschenkel zeigt geraden Verlauf, am Knochen sind dicke kallöse Auflagerungen palpabel. Rechter Unterschenkel gleichmäßig verkrümmt mit Konvexität nach vorn außen. Alle Gelenke frei. Aktive und passive Beweglichkeit vorhanden. Linker Oberschenkel ziemlich stark verkrümmt, mit Konvexität nach vorn außen. Wird in Adduktion, Flexion und Innenrotation gehalten. Abduktion, Streckung und Außenrotation fast völlig behindert. Knochen etwas verdickt palpabel. Linker Unterschenkel wenig gebogen und etwa in halber Höhe fast rechtwinklig geknickt mit Spitze nach vorn außen. Knie und Fußgelenk links frei. Beide Füße sind normal, doch gilt für sie das von den Händen Gesagte.

Reflexe: Patellarreflex rechts +, links nicht auszulösen. Fußsohlenreflex beidseitig +, Achillessehnenreflex beidseits negativ. Kein Babinsky. Pirquet negativ.

Radiographischer Status[1]).

Humerus rechts: Ziemlich gerader Verlauf. Im unteren Drittel eine Infraktion mit geringgradiger Dislocatio ad axin geheilt. Schmale kallöse Auflagerung auf der konkaven Seite. Knochenkerne in der Kopfepiphyse sowie in der Eminentia capitata deutlich. Schaft dünn in der Mitte dunkler gegen die Epiphysen hellerer Kortikalisschatten. Epiphysenlinien scharf. Parallel zur distalen Epiphysenlinie verläuft eine scharfe, etwas dunklere Linie [vergl. *Bamberg* (3)].

Radius und Ulna. Dünne Knochen, nur wenig gekrümmt. Knochenkern in der Radiusepiphyse von der bekannten Keilform. Epiphysenlinien ganz scharf. Epiphysen nicht verbreitert.

Hand. Vorhanden sind die Kerne des Hamatum und Capitatum sowie in den Epiphysen der Grundphalanx und der Metacarpalia.

Humerus links von innen nach außen. Schaft im oberen Drittel und in der Mitte nach außen konvex geknickt und mit starken kallösen Auflagerungen versehen, die sich von dem intensiveren Schaftschatten deutlich abheben.

Radius, Ulna und Hand bieten dieselben Verhältnisse wie rechts, nur ist der Radius etwas stärker gekrümmt. Die Knochenkerne sind dieselben wie am rechten Arm.

Femur rechts von vorn nach hinten, ziemlich gerader Verlauf. Im oberen Drittel dicker kugelförmiger Callus, der sich distal in eine den Schaft mantelartig umgebende Auflagerung fortsetzt. Im distalen Drittel eine geheilte Fraktur mit geringgradiger Dislokation. Der Schaftschatten ist im ganzen Verlauf intensiver als der des Callus und hebt sich deutlich ab. Knochenkerne sind vorhanden im Hüftgelenkkopf und in der distalen Epiphyse. Epiphysenlinien scharf.

---

[1]) Die hier zu beschreibenden Bilder wurden teils im Dezember 1910, teils im Januar 1911 aufgenommen. Wegen mangelnder Technik sind besonders die früheren Aufnahmen keineswegs einwandfrei.

Tibia rechts von innen nach außen, ziemlich stark nach vorn konvex verkrümmt. Der distalste Diaphysenteil ist etwas nach hinten abgeknickt. Auf der konkaven Seite findet sich kallöse Verdickung, am stärksten an der Stelle der maximalen Krümmung, nach beiden Seiten sich verjüngend. Kerne in beiden Epiphysen. Epiphysenlinien etwas unscharf.

Fibula rechts. Verlauf zunächst parallel der Tibia. Im distalen Viertel fast rechtwinklig nach hinten abgeknickt, noch weiter distal ebenso wieder nach vorn. Der Knochen ist äußerst dünn, sein Schatten kaum angedeutet. Distaler Epiphysenkern eben sichtbar. Epiphysenlinie scharf.

Fuß rechts. Als große Knochenkerne sind angelegt der Talus, Calcaneus und das Cuboïd, etwas kleiner das laterale Cuneïforme. Die Knochen des Metatarsus sowie der Phalangen sind normal geformt doch sehr schlank. Knochenkerne sind sichtbar in den Epiphysen der 1. Phalanx der 2. bis 4. Zehe.

Femur links. In toto fast Halbkreisform. Besonders stark gekrümmt, fast geknickt erscheint die obere und untere Grenze des mittleren Drittels. Callusbildung nicht sehr reichlich. Kortikalisschatten von wechselnder Intensität. Die Form des Knochens sowie seine geringe Beweglichkeit im Hüftgelenk bedingen starke Verzeichnung. Aus den gleichen Gründen ist kein exaktes Bild der Epiphysenlinien erhalten worden.

Tibia links von außen nach innen. In der Mitte fast rechtwinklig geknickt mit der Spitze nach vorn. Zugleich besteht dieselbe geheilte Fraktur des distalen Endes wie rechts. An der Knickungsstelle erleidet der dunklere Schaftschatten eine mehrere Millimeter breite Unterbrechung und wird durch helleren Callusschatten ersetzt, der sich nach der konvexen Seite wenig, nach der konkaven sehr reichlich fortsetzt. Die kallöse Neubildung an der konkaven Seite zeigt die bei der rechten Tibia beschriebene Anordnung, doch wird sie durch einen dunkleren Längsstreifen in eine zentrale und eine periphere Schicht getrennt. Die proximale Epiphysenlinie wenig, die distale sehr unscharf, etwas zackig und konkav.

Die linke Fibula verläuft im ganzen parallel der Tibia, doch wird ihre Form durch zwei Knickungen bedingt, beide mit kallöser Auflagerung. Im übrigen dieselben Verhältnisse wie rechts. — Dasselbe ist vom *linken Fuß* zu sagen.

Die Knochenkerne der linken unteren Extremität sind dieselben wie rechts.

Thorax. Die Klavikeln sind dunkel, aber schmal gezeichnet. Von den Scapulae sind nur die Spinae als leichte Schatten zu erkennen. Die Rippen bieten normale Bilder. Die Wirbelkörper sind selbst auf der Platte nur andeutungsweise zu erkennen.

Becken ventro-dorsal. Auf dem Bild deutlich sichtbar ist beidseits als scharf begrenzter Bogen die Incisura ischiadica major. Etwas weniger scharf, doch immerhin erkennbar sind Beckenschaufeln, Sitzbeine und Sacrum. Beim Betrachten der Platte sind auch die Schambeine zu erkennen. Immerhin genügt das Bild, um die wie von beiden Seiten zusammengedrückte Form des Beckens zu veranschaulichen.

Eine Serie weiterer Aufnahmen wurde am *1. März 1911* gemacht. Es sind neu aufgetreten die Knochenkerne beidseitig im Os triquetrum.

An der linken Tibia ist die ehemalige Fraktur unter reichlicher Callusentwicklung geheilt. Eine neue Fraktur ist etwas weiter distalwärts entstanden und hat auch schon zu deutlicher Verdickung geführt.

Die rechte Fibula zeigt etwas weniger ausgiebige Knickung und ist etwas verdickt. Die linke Fibula hat ebenfalls etwas gestreckteren Verlauf und zeigt etwa doppelte Dicke als auf dem 1. Bild.

Die übrigen Befunde weisen keine wesentlichen Abweichungen gegen früher auf.

Die letzten Aufnahmen stammen vom *8. August 1911.* Das Alter des Kindes betrug damals 2 Jahre und 8 Monate. Im Vergleich mit den früheren Bildern zeigen fast alle Röhrenknochen meßbare Verlängerung sowie etwas vermehrte Dicke. Die Intensität der Knochenschatten ist zwar nicht allseitig, doch stellenweise deutlich vermehrt (linker Humerus, Femur und Tibia). Der Callus ist an allen Knochen vollständig geschwunden (l. Humerus, r. Femur, l. Tibia). Die Stellen ehemaliger Frakturen bieten keine einheitlichen Verhältnisse. Während die einen als besonders helle Partien imponieren (l. Tibia), fallen andere durch ganz besonders intensive Schattierung auf (r. Femur).

Die linke Tibia ist nun vollständig zum Bogen geworden. Ähnlich, doch nicht so ausgesprochen verhält sich der obere Teil des linken Humerus.

Während der Zeit unserer *klinischen Beobachtung* machte das Kind eine längere fieberhafte Erkrankung durch, für die ein befriedigender Befund fehlte. Außer gelegentlichen geringgradigen Verdauungsstörungen immer gutes Befinden. Der Urin, regelmäßig untersucht, enthielt weder Zucker noch Albumen. Das Blut wies konstant etwas verminderten Hämoglobingehalt auf (38—43 pCt. Sahli), zeigte im übrigen normale Zusammensetzung. Die abundanten Schweißausbrüche dauerten an, sind jedoch in letzter Zeit (August 1911) etwas mäßiger geworden.

Es wurde Phosphor in der bei Rachitis üblichen Dosis gegeben.

III. Epikrisis.

Klinisch handelt es sich also um eine Affektion fast des ganzen Knochensystems, die sich äußerte: 1. durch abnorme Knochenbrüchigkeit, 2. durch mangelhafte Knochenbildung (Schädel). Am stärksten ausgebildet erscheinen diese Symptome in der Zeit gleich nach der Geburt, wo wir nebeneinander fünf Frakturen der Röhrenknochen vorfinden, wo ferner der Schädel den oben beschriebenen auffallenden Befund zeigt. In der Folgezeit konsolidiert sich der Schädel und die Frakturen werden seltener; die letzten finden sich am zwei Jahre alten Kind.

Will man nicht zur „fötalen Rachitis“ zurückkehren, so gibt es nur eine Erkrankung, die das hier beschriebene Bild bietet, die *Osteogenesis imperfecta.* Für die zwei anderen fötalen Erkrankungen des Knochensystems, die *Chondrodystrophia foetalis* und die *Athyreosis congenita*, liegen gar keine Anhaltspunkte vor. Beide

haben ihre typischen Symptome und sind in den letzten Jahren Gegenstand gründlicher Arbeiten gewesen [*Kaufmann* (12), *Dieterle* (4), *Sumita* (23)], so daß sich eine eingehende Differentialdiagnose erübrigen läßt.

Bei der Geburt litt unser Kind, das dürfen wir auf Grund der anamnestischen Angaben schließen, an Osteog. impf. Nicht so einfach hingegen liegen die Verhältnisse beim zweijährigen und älteren Kind. Hier muß bei der Diagnosenstellung ganz entschieden die *Rachitis* mitberücksichtigt werden, und unsere Aufgabe sei es nun, im folgenden zu untersuchen, soweit dies klinisch möglich ist, welche der beiden in Betracht kommenden Affektionen wir als Urheberin des vorliegenden Krankheitsbildes betrachten müssen, ob vielleicht beide beteiligt sind und welcher Anteil einer jeden zuzusprechen ist.

Die wichtigsten Argumente zur Beantwortung dieser Fragen liefern uns die Röntgenbilder, die uns erlauben, mit einiger Wahrscheinlichkeit Schlüsse zu ziehen über den grob anatomischen Bau der Knochen. Zu Vergleichszwecken wurden Aufnahmen gleichaltriger normaler Kinder sowie eines solchen mit florider Rachitis gemacht.

Es ergeben sich nun ganz allgemein folgende Hauptbefunde:
1. Bei unserem Fall sind die Kontraste zwischen Weichteilen und Knochen durchweg geringer als bei den Kontrollkindern. Epiphysen, sowie auch mehr oder weniger deutlich begrenzte Partien der Diaphysen, ferner die neuproduzierten Callusmassen und die Kerne der Hand und speziell der Fußwurzelknochen zeigen besonders helle Schattierung, andere Partien der Diaphysen wieder besonders dunkle.

Der Knochen enthält also sicher in geringerem Maße als normal die für Röntgenstrahlen schwer durchlässige Substanz, d. h. Kalksalze, und diese in nicht gleichmäßiger Verteilung.

2. Ein Vergleich der Länge der Röhrenknochen ergibt keine wesentlichen Differenzen, wohl aber ein Vergleich der Dicke solche zuungunsten unseres Falles.

Bei normaler Länge zeigen fast alle Röhrenknochen auffallend schlanke, grazile Gestalt.

3. Wir erkennen Kontinuitätstrennungen an Röhrenknochen in verschiedenen Stadien der Reparation, deren Fragmente meist keine andere Dislokation zeigen als ad axin, ferner verschiedengradige Knickungen und Krümmungen. An den genannten Stellen

finden wir die Knochen mehr oder weniger verdickt. Diese Verdickungen dürfen daher als *Callus* angesprochen werden.

Es handelt sich also um teils frische, teils in Heilung begriffene und geheilte Fracturen, wahrscheinlich teilweise subperiostaler Natur.

4. *Die Callusbildung ist an den meisten Stellen eine abundante und mehrfach nicht den statischen Verhältnissen entsprechende.* Wie aus dem Vergleich der früheren Aufnahmen mit den späteren hervorgeht, *erfolgt die Resorption dieser Callusmassen prompt und restlos.*

Dies alles sind Befunde, wie sie bei Fällen Osteog. impf. mit anatomisch sichergestellter Diagnose mehrfach beschrieben worden sind. Sie lassen sich durch die bei dieser Krankheit bestehenden pathologischen Verhältnisse im Aufbau des Knochens mühelos erklären.

Es ist aber nicht zu bestreiten, daß verschiedene andere Befunde auch im Sinne einer *rachitischen Natur der Affektion* gedeutet werden können. Hierher gehören einmal die eventuell subperiostalen Frakturen und Infraktionen, ferner die Verkrümmungen speziell der Tibien, endlich die Epiphysen eben dieser Knochen sowie der Femora.

Dazu ist zu bemerken:

1. Es ist unmöglich, an Hand des Röntgenbildes allein den sicheren Beweis für die eine oder andere Natur der *Frakturen* zu erbringen. Zwei Erwägungen lassen hingegen Rachitis als weniger annehmbar erscheinen: einmal die relativ große Anzahl der Frakturen und ferner der Umstand, daß für die zuerst entstandenen Frakturen Rachitis sicher auszuschließen ist.

2. *Verbiegungen* sprechen eher für einen den Knochen erweichenden Prozeß, sie wären also eher für Rachitis zu verwerten. Aber auch dagegen läßt sich verschiedenes einwenden: Einmal wird von Verbiegung der Tibien berichtet zu einer Zeit, wo Rachitis noch kaum in Betracht kommen konnte; daneben werden keinerlei andere dahingehörige Symptome erwähnt. Ferner finden sich solche Verbiegungen auch an den Radien, deren Epiphysen sicher ganz frei sind von Rachitis. Endlich können Verbiegungen auch auf Grund vorhergegangener Frakturen entstanden sein. In seiner Kritik der Fälle von Osteog. impf. tarda warnt *v. Recklinghausen* (30) vor diesem zu leichthin gefolgerten Schluß. Es läßt sich aber an unseren Bildern des linken Unterschenkels sehr schön ein solcher Übergang nachweisen. Ähnliches zeigt uns eine Betrachtung der Bilder des linken Humerus. In Analogie mit diesen Beispielen

dürfen wir wohl die Bildung anderer Verbiegungen, speziell der rechten Tibia und des linken Femur, auf ehemalige Frakturen zurückführen, um so mehr, als solche laut Anamnese bestanden haben. — Aus obigem soll nicht abgeleitet werden, daß an der Bildung der Verbiegungen Rachitis sicher gar keinen Anteil hat; es soll nur betont werden, daß die Verbiegungen ebensowenig wie die Frakturen mit Erfolg für Rachitis verwertet werden können.

3. Neben *Epiphysen* mit ganz normalen Verhältnissen (Vorderarme) finden sich andere, deren Veränderungen wir unter anderen Umständen ziemlich sicher als rachitischen Ursprungs ansehen würden. Wir sehen die distalen Epiphysen der Tibien entschieden etwas verbreitert, jedenfalls im Verhältnis zu der schlanken Diaphyse. Die Ossifikationslinien sind deutlich konkav und auf den jüngsten Bildern sogar etwas zackig. — Zum mindesten auffallend ist jedoch, daß gerade die distalen Radius- und Ulnaepiphysen, sonst die bekannte Prädilektionsstelle aller Epiphysenrachitis, hier ganz sicher frei sind von rachitischen Veränderungen.

Von den übrigen Befunden erinnern an Rachitis: die Verfärbung der Incisivi, der Faßbauch und die reichliche Schweißabsonderung.

Die Oberfläche der *Incisivi* ist hingegen ganz glatt, keine Spur von Terrassen; der Kiefer, weit entfernt von der plumpen rachitischen Form, ist gut gebaut, hoch und schmal und im Ganzen sehr grazil. Trotz der nicht zu leugnenden Ähnlichkeit in der Farbe möchte ich doch nicht von einer isolierten Zahnrachitis bei durchaus nicht rachitischem Kiefer sprechen.

Faßbauch und Schweißabsonderung sind ja häufige, fast konstante Befunde bei ausgesprochener Rachitis. In zweifelhaften Fällen aber wird ihrem Vorhandensein doch kein allzu großer diagnostischer Wert beizumessen sein[1]).

Die konstantesten Befunde bei Rachitis, *Offenbleiben der Fontanelle und Rosenkranz, fehlen hier vollkommen.*

Aus alledem geht hervor, daß für einen Teil der Veränderungen die Möglichkeit ihrer rachitischen Natur nicht unbedingt von der Hand zu weisen ist. Und, Rachitis zugegeben, so handelt es sich doch nur um eine partielle, und keineswegs ausgesprochenen Grades.

[1]) Die Schweißabsonderung trat auf, sobald das Kind erregt wurde, bei jeder Manipulation, die mit ihm vorgenommen wurde; dann war sie aber von einer Abundanz, wie sie auch erfahrene Beobachter nie bei Rachitis gesehen haben.

Ebenso sicher aber lassen sich andere bedeutende Veränderungen auch durch Annahme hochgradigster Rachitis nicht erklären, wohl aber als Folgen einer Osteog. impf. Über das gleichzeitige Bestehen dieser beiden Affektionen ist bisher nichts bekannt, ausgenommen vielleicht *Heckers* Fall [zit. *v. Recklinghausen* (30)], wo sich beim zweijährigen Kind eine früher nicht erwähnte Craniotabes fand. Gegen die Möglichkeit läßt sich kein plausibler Einwand erheben.[1]) Wir glauben also nicht fehl zu gehen, wenn wir auf Grund dieser Erwägungen zu folgendem Schluß gelangen:

Was wir in unserem Falle vor uns haben, sind die Folgezustände einer Osteogenesis imperfecta. Der eigentliche Krankheitsprozeß ist abgelaufen. Die durch ihn gesetzten Veränderungen sind aber so schwerer Natur, daß sie bis jetzt nur in bescheidenem Maße ausgeglichen sind. — Daneben bestehen Anzeichen für das derzeitige Vorhandensein von Rachitis leichten Grades.

Es bleibt uns nun noch die Frage zu diskutieren, ob eine Osteog. impf. überhaupt ohne anatomische Untersuchung rein klinisch zu diagnostizieren sei. In seinem Werke über Rachitis und Osteomalacie verlangt *v. Recklinghausen* (30) zur Sicherstellung der Diagnose folgende Nachweise: 1. *dafür, daß sich Brüche und Sprünge am Skelett wiederholt haben;* 2. *für ihr Auftreten im frühesten Lebensalter, ihren Beginn schon während des intrauterinen Lebens;* 3. *für solche Strukturverhältnisse der Knochen, welche die Spontaneität des Bruches der Knochensubstanz verständlich machen.*

Er unterzieht die ihm bekannten Fälle von Osteog. impf. daraufhin einer scharfen Kritik, die nur etwa die Hälfte mit Erfolg bestehen. Es bleibt sein großes Verdienst, den Weizen von der Spreu geschieden zu haben, doch scheinen mir beim heutigen Stand unserer Kenntnisse vom Wesen der Osteog. impf. die *Recklinghausen*schen Postulate, die eigentlich eine anatomische Untersuchung zur Conditio sine qua non machen, etwas zu rigoros. Diese Annahme wird wesentlich gestützt durch die Tatsache, daß anerkannte Autoritäten in jüngster Zeit die klinische Diagnose akzeptiert haben. [Fälle *Bamberg* (3)].

Immerhin glaube ich, auch klinisch mit Hilfe der Röntgenstrahlen die *Recklinghausen*schen Forderungen beinahe ganz erfüllt zu haben, selbstverständlich nicht für eine „*myeloplastische Malacie*“, wohl aber für eine *Osteogenesis imperfecta* der Autoren.

[1]) sc. um so weniger, als Rachitis bei uns sehr verbreitet ist und als Komplikation bei allen möglichen Krankheiten vorkommt.

Auf weitere Befunde von einigem Interesse möchte ich noch näher eingehen:

Knochenkerne in Epiphysen, Hand- und Fußwurzelknochen. Wir treffen hier eine entschieden dem Alter vorauseilende Entwicklung [vergl. *v. Recklinghausen* (30)]. Unsere Befunde vom Dezember 1910 am zweijährigen Kind entsprechen einem Alter von 2½—3 Jahren [*Wilms und Sick* (28)], während die Hand unseres zweieinhalbjährigen Kindes vom August 1911 dem Alter von ca. 3¼ Jahren entspricht. — Ich führe diese Befunde nur an, weil sie auch schon beschrieben sind, möchte ihnen aber für die Diagnose keine große Bedeutung beimessen, da sich bei meinen Kontrollkindern sehr verschiedenartige Verhältnisse fanden. So sah ich die Hand eines Knaben von 2 Jahren, welche Knochenkerne in Hamatum, Capitatum, Triquetrum und Lunatum erkennen ließ, somit der Hand eines nahezu 5jährigen Individuums gleichkam.

Becken. Unser Befund erinnert lebhaft an das von *Gräfe* (16) — Fall 2 — beschriebene pseudomalacische Becken. Auf dem Röntgenbild läßt sich deutlich erkennen, wie die Entfernung der beiden Femurköpfe sowie der Sitzbeinkörper voneinander relativ gering ist bei normaler Distancia cristarum. Vergleiche mit dem Becken eines gleichaltrigen normalen und eines rachitischen Kindes ergeben folgende Werte.

	Normal 2 J.	Osteog. impf. 2¼ J.	Rachitis 2½ J.
Dist. cristarum	13,0 cm	12,5 cm	13,0 cm
Dist. der Femurköpfe .	7 1 „	**4,8** „	8,7 „
Dist. der Sitzbeinkörper	5,3 „	**2,9** „	6,0 „
Dist. der Stzbeinknorren	2,9 „	3,0 „	**3,5** „

Im Bild sehen wir die beiden absteigenden Sitzbeinäste statt, wie unter normalen Verhältnissen konvergierend, parallel ja fast etwas divergierend verlaufen was sich aus dem Vergleich obiger Zahlen leicht ersehen läßt.

Als Ursache ähnlicher Deformierungen des rachitischen und des chondrodystrophischen Beckens werden drei Möglichkeiten erwogen, die auch hier in Betracht kommen: *Körperschwere, Muskelzug und veränderte Wachstumsverhältnisse.* Die erstere wird heute wohl allgemein abgelehnt; die letzte wird von *Fehling* (zit. bei *Sumita*) für das rachitische und von *Sumita* (23) u. A. für das chondrodystrophische Becken bevorzugt. Daß sie auch für Osteog.

impf. das wahrscheinlichste sei, möchte ich bezweifeln. Es liegt kein Grund vor, für das Becken veränderte Wachstumsverhältnisse anzunehmen, da doch für die Röhrenknochen gerade das unveränderte Längenwachstum immer wieder betont und nachgewiesen wird. Viel plausibler erscheint es mir, für die Deformierung des aus exquisit dünnen Knochen bestehenden und infolgedessen widerstandsunfähigeren Beckens bei Osteog. impf. den *Muskelzug* anzuschuldigen, durch den die Femurköpfe von beiden Seiten gegen das Becken gedrängt werden, dessen Wände sie gewissermaßen vor sich her in das Lumen einstülpen.

Ergebnisse der Messungen. Ausgeführt im Dezember 1910 und im August 1911 zeigen sie bei mäßigem Längenwachstum eine etwas große Zunahme fast aller Werte am Schädel. Das legt uns den schon durch den äußeren Anblick erweckten Gedanken an *Hydrocephalus* mäßigen Grades nahe, was insofern von Interesse ist, als dieser Befund schon mehrfach beschrieben wurde [zit. bei *Looser* (15)].

Für die Erklärung des *Strabismus und der Assymmetrie in der Facialisinnervation* könnte eben dieser vermutete Hydrocephalus herangezogen werden. Man kann aber doch auch an die Möglichkeit denken, daß ein Druck auf Centren oder Leitung durch in Deformierung konsolidierte Schädelteile die Ursache wäre.

Endlich ist noch die Vermutung auszusprechen, ob vielleicht auch die *Myopie*, der zu lange Bulbus, eine Druckfolge sei, verursacht durch das Gewicht des übrigen Schädels und des Gehirns auf die vielleicht noch weichen Wände der Orbita. Allerdings kommt Myopie, wenn auch selten, bisweilen angeboren vor; ob Fälle so hohen Grades (10—12 D) beschrieben sind, ist mir nicht bekannt.

Bleiben noch einige Bemerkungen über *Therapie und Prognose.* Die, wenn auch geringgradige, doch unverkennbare Wirkung des Phosphors wurde schon erwähnt. Für ein operatives Vorgehen schien uns der Moment noch nicht gekommen. Die Knochen sind im Verlauf dieser 8 Monate deutlich konsistenter geworden. Sie werden also voraussichtlich in absehbarer Zeit eine genügende Härte gewonnen haben, um alsdann ein chirurgisch-orthopädisches Vorgehen zu erlauben.

In Anbetracht des Krankeitsverlaufes von der Zeit der Geburt bis jetzt darf die Prognose quoad vitam günstig gestellt werden, quoad functionem ist sie zweifelhaft, doch nicht aussichtslos.

Es bleibt mir noch die angenehme Aufgabe, meinem verehrten Lehrer und Chef, Herrn Prof. *Hagenbach-Burckhardt*, meinen besten

Dank auszusprechen für die gütige Überlassung des Falles sowie für das Interesse, das er meiner Arbeit entgegengebracht hat. Zu großem Dank verpflichtet bin ich Herrn Prof. *Hedinger*, Vorsteher des path.-anat. Institutes in Basel, für seine mannigfachen Anregungen, ebenso Herrn Privatdozent Dr. *E. Wieland* in Basel Ferner möchte ich noch dankend erwähnen die Herren Privatdozenten Dr. *E. Hagenbach* und Dr. *Th. Dieterle* für die freundlichen Anleitungen, die sie mir bei der Anfertigung der Röntgenbilder zuteil werden ließen. Herrn Dr. *H. Meyer-Altwegg* bin ich für seine überaus zuvorkommenden und ausführlichen anamnestischen Angaben sehr verbunden. Die Inspektion des Augenhintergrundes hat Herr Dr. *Pierre Bolle*, I. Assistent an der hiesigen ophthalmologischen Klinik, in dankenswerter Weise ausgeführt.

Literatur-Verzeichnis.

1. *Axhausen*, Osteog. impf. oder frühe Osteomalacie als Grundlage der idiop. Osteopsathyrose? Ztschr. f. Chir. 1908. Bd. 92. H. 1—3. 2. *Bidder*, Eine Osteog. impf. Monatsschr. f. Geburtsk. u. Frauenk. 1866. Bd. 28. S. 186. 3. *Bamberg* und *Huldschinsky*, Osteopsathyrosis congenita und tarda. Vortag m. Demonstr., geh. im Verein f. inn. Med. und Kinderheilk. Berlin, 26. VI. 11. Ref. Dtsch. med. Woch. 1911. No. 32. 4. *Dieterle*, Die Athyreosis unter besonderer Berücksichtignug der dabei auftretenden Skelettveränderungen sowie der differentialdiagnostisch in Betracht kommenden Störungen des Knochenwachstums. V. A. 1906. Bd. 184. 5. *Esser*, Osteog. impf. Münch. med. Woch. 1904. No. 23. 5. *Gräfe, F.*, Zwei fötal-rachitische Becken. Arch. f. Gyn. 1875. Bd. 8. (Zit. *Sumita.*) 7. *Hildebrandt*, Über Osteog. impf. V. A. 1899. Bd. 158. 8. *Harbitz*, Über Osteog. impf. Zieglers Beitr. z. path. Anatomie. 1901. Bd. 30. Heft 3. 9. *Hohlfeld*, Über Osteog. impf. Münch. med. Woch. 1905. No. 7. 10. Hagenbach, E., Osteog. impf. tarda. Habilitationsschrift. Basel 1911. 11. *Hochsinger*, Osteopsathyrosis foetalis. Referat, geh. a. d. 80. Versamml. deutsch. Naturforscher u. Ärzte. Köln 20. bis 26. IX. 1908. Abteilg. f. K. H. K. Ref. Grätzer 1909. S. 77. 12. *Kaufmann. E.*, Untersuchungen über die sog. fötale Rachitis. Berlin 1892. (zit. *Sumita.*) 13. *Derselbe*, Lehrbuch der spez. path. Anatomie. VI. Aufl. 1907. 14. *Lippschütz*, Über idiop. Osteopsathyrosis. Wien. klin. Rundschau. 1911. Bd. 25. No. 3. 15. *Looser*, Zur Kenntnis der Osteog. impf. cong. und tarda (sog. idiop. Osteopsathyrosis). Mitteil. a. d. Grenzgeb. der Med. und Chir. 1906. Bd. 15. 16. *Lowett*, Demonstr. eines Falles v. Osteog. impf. 74. Jahresversamm.lung der Brit. med. Assoc. in Toronto (Canada) 21.—25. VIII. 1906. Ref. in Münch. med. Woch. 1906. S. 2179. 17. *Miura*, Beitrag zur Kenntnis der Osteopsathyrosis idiop. Jahrb. f. Kinderheilk. 1911. H. 5. S. 545. 18. *Müller, S.*, Periostale Aplasie mit Osteopsathyrosis unter d. Bilde der sog. fötalen Rach. I.-D. München 1893. (zit. *Looser* u. *Sumita.*) 19. *Nathan.* Osteog. impf. Amer. Journ. of med. Sc. Jan. 1905. (zit. *Dieterle.*) 20. *M. B. Schmid.* Die allgem. Entwicklungshemmungen der Knochen. Chondrodystrophia

foet. Osteog. impf. *Lubarsch* und *Ostertag*. Ergebn. d. allg. Path. u. path. Anat. 1897. IV. S. 599—632. 21. *Scheib*, Über Osteog. impf. Beitr. z. klin. Chir. 1900. Bd. 26. 22. *Stilling*, Osteog. impf. V. A. 1889. Bd. 115. 23. *Sumita*, Beiträge z. Lehre der Chondrodystrophia foet. (*Kaufmann*) und der Osteog. impf. (*Vrolik*) mit besond. Berücksichtigung der anat. und klin. Differentialdiagn. Ztschr. f. Chir. 1910. Bd. 107. H. 1—3. 24. *Derselbe*, Bedeutung von Schilddrüsenveränderungen bei Chondrodystrophia foet. und Osteog. impf. Jahrb. f. Kinderheilk. 1911. Bd. 73. H. 1. S. 50. 25. *Vrolik*, Tabulae an illustrandam embryogenesin hominis et mammarium. Amsterdami 1845. (zit. *Dieterle* u. A.) 26. *Wieland*, Der angeb. Weich- und Lückenschädel. V. A. 1909. Bd. 197. 27. *Derselbe*, Klinische u. anat. Untersuchungen über die sog. angeborene und über frühzeitig erworbene Rachitis. Jahrb. f. Kinderheilk. LXVII. 1908 und LXX. 1909. 28. *Wilms* und *Sick*, Die Entwicklung der Knochen der Extremitäten von der Geburt bis zum vollendeten Wachstum. Fortschr. a. d. Geb. d. Röntgenstrahlen. 1902. Erg.-Bd. 9. 29. *Peiser*, Osteopsathyrosis im Kindesalter. Ref. geh. a. d. 79. Versammlung deut. Naturforscher und Ärzte. Dresden 14.—15. IX. 1907. 30. *v. Recklinghausen*, Untersuchungen über Rachitis und Osteomalacie. Jena 1910. S. 472—510. G. Fischer.

Erklärungen zu den Fig. auf Taf. V—VII.

Fig. 1. Patientin 2 Jahre alt.
Fig. 2. linker Arm volar-dorsal. März 1911.
Fig. 3. Derselbe. Aug. 1911.
Fig. 4. Rechter Unterschenkel von innen nach außen. Aug. 1911.
Fig. 5. Linker Unterschenkel von außen nach innen Aug. 1911[1]).
Fig. 6. Rechter Oberschenkel von innen nach außen. Aug. 1911.

Die Bezeichnung der Lagerung des Kindes bei der Aufnahme, z. B. „Becken, ventro-dorsal" will sagen, daß das Kind mit dem Rücken gegen die photographische Platte, mit dem Bauch gegen die Röntgenröhre gelegen hat.

Die Platten 2—6 sind mit Sublimat verstärkt worden. Keine Retusche!

[1]) Aus technischen Rücksichten mußte von einer Reproduktion früherer Bilder des linken Unterschenkels abgesehen werden. Fig. 5 zeigt also den Unterschenkel in Bogenform, während die Bilder desselben von Dezember 1910 und bis März 1911 Frakturen aufwiesen.

Fig. 1.

Fig. 2.

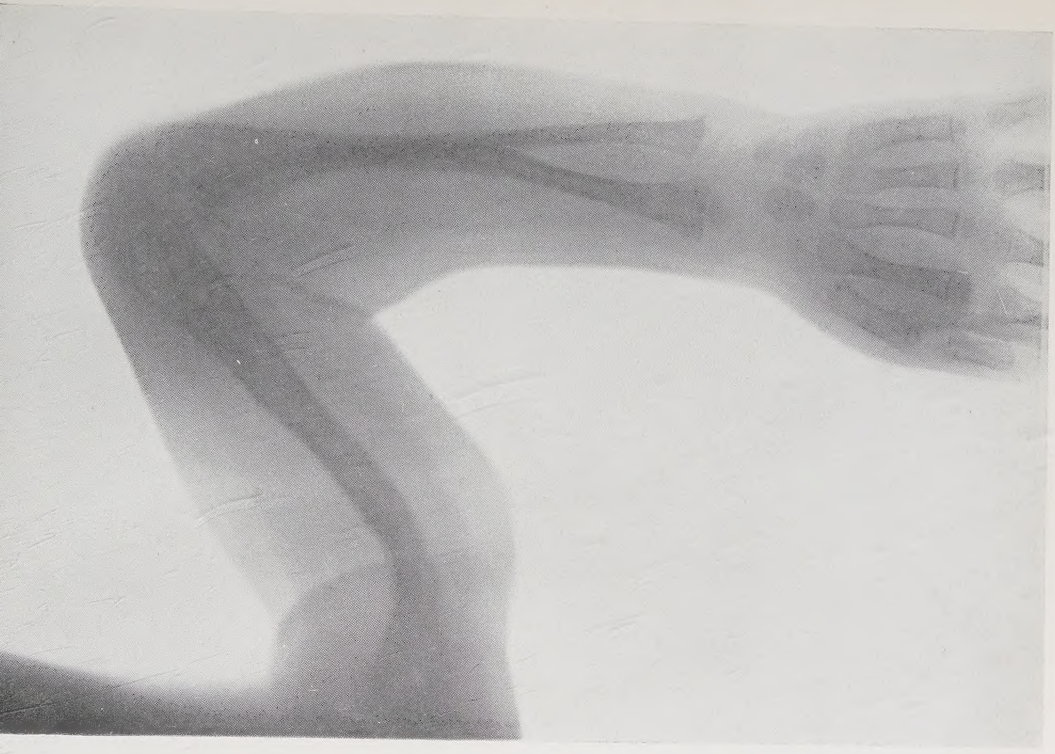

Fig. 3.

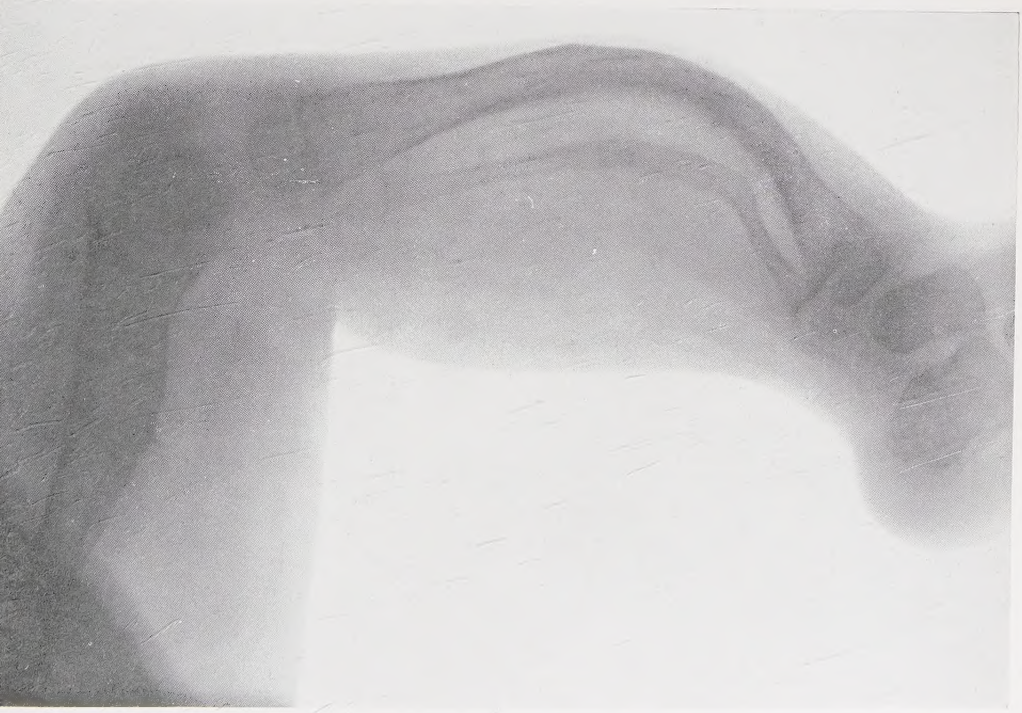

Fig. 4.

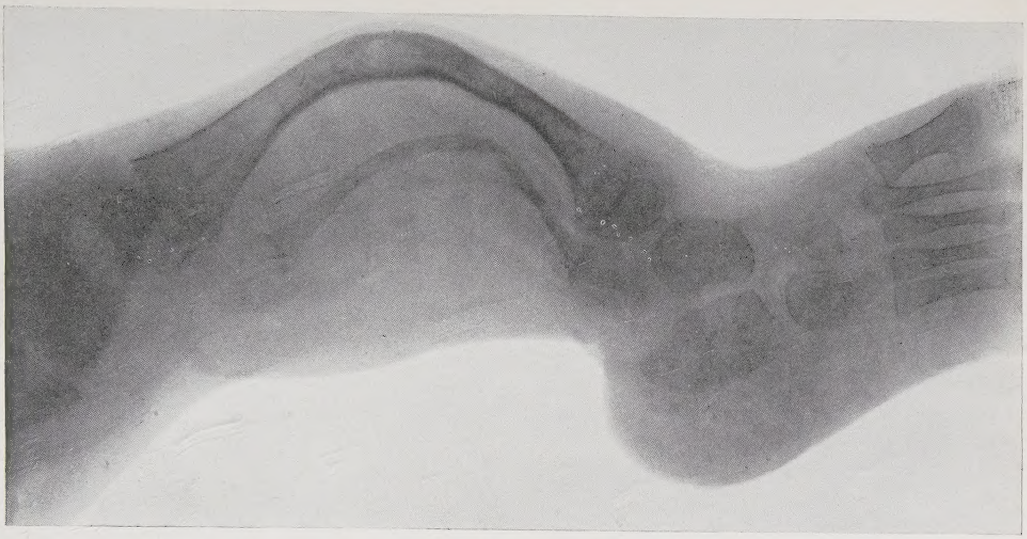

Fig. 5.

Fig. 6.